
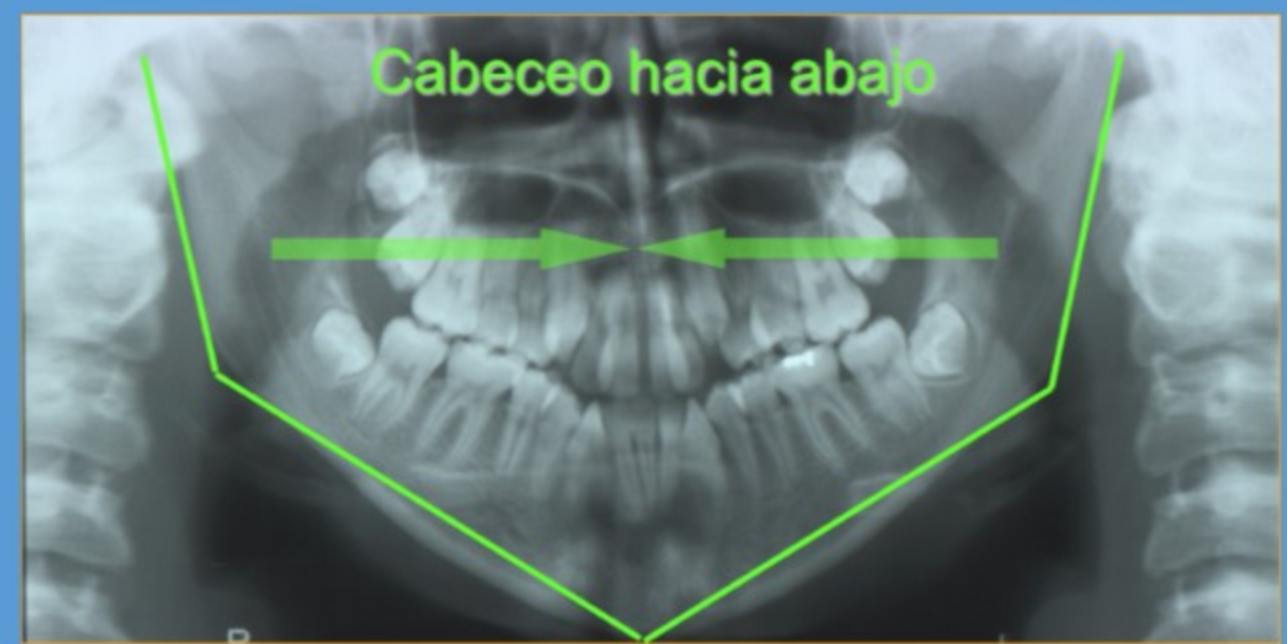
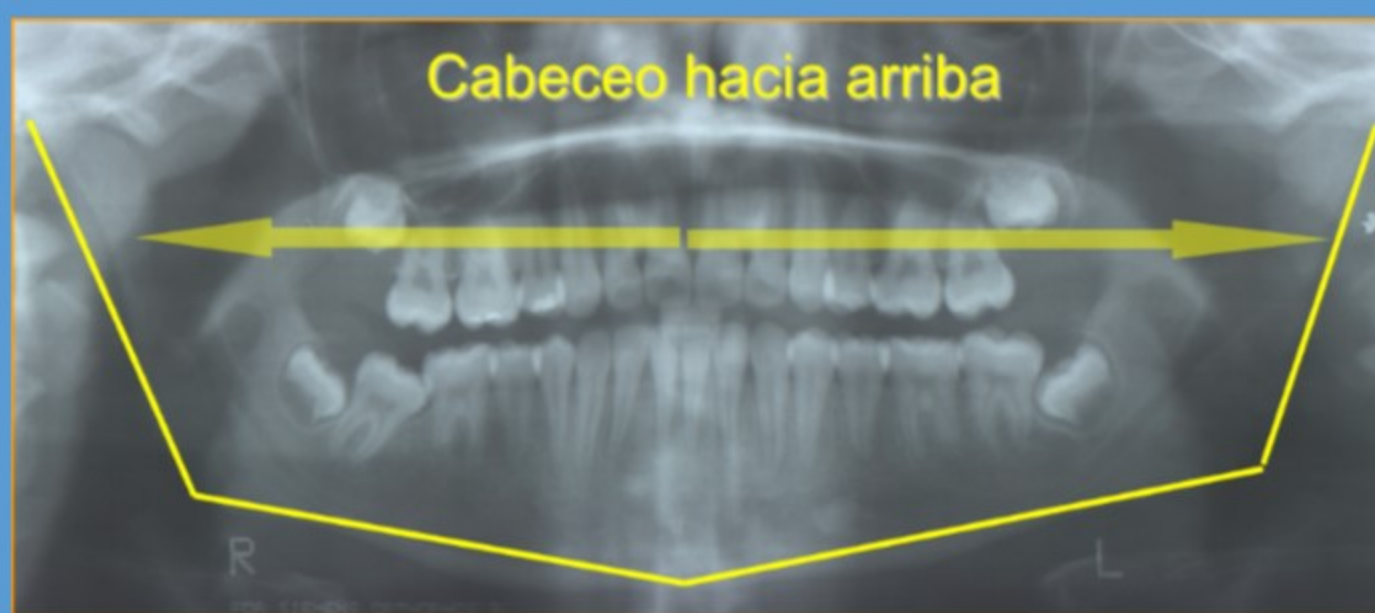


COMO RECONOCER ERRORES EN UNA PANORÁMICA

Movimientos Parásitos

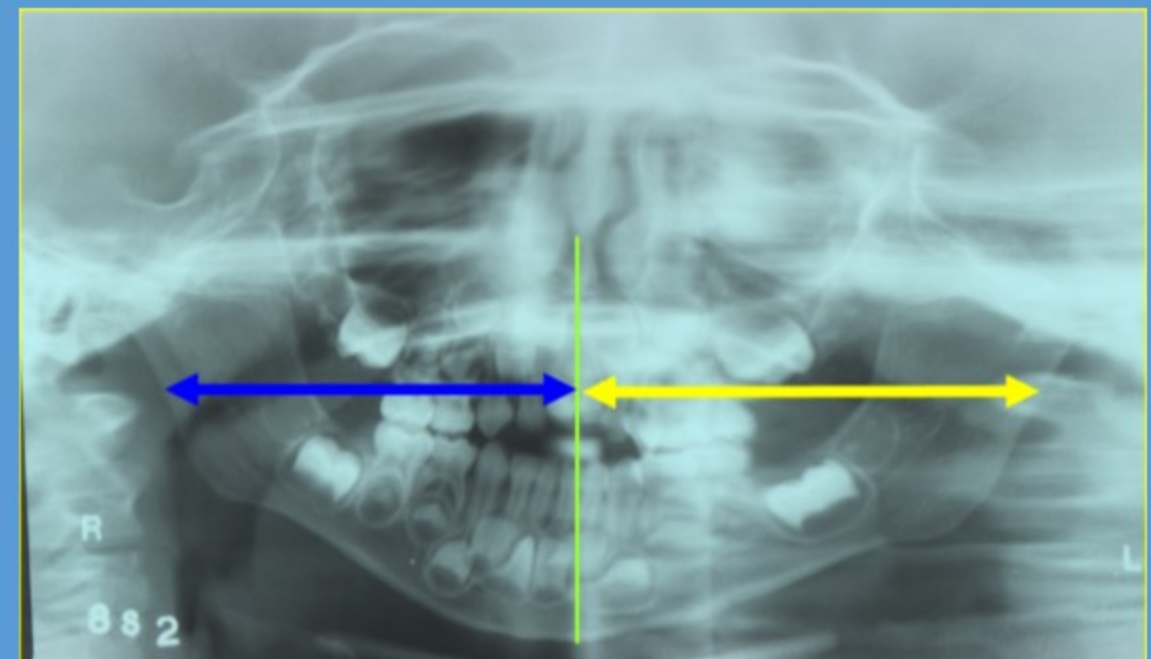
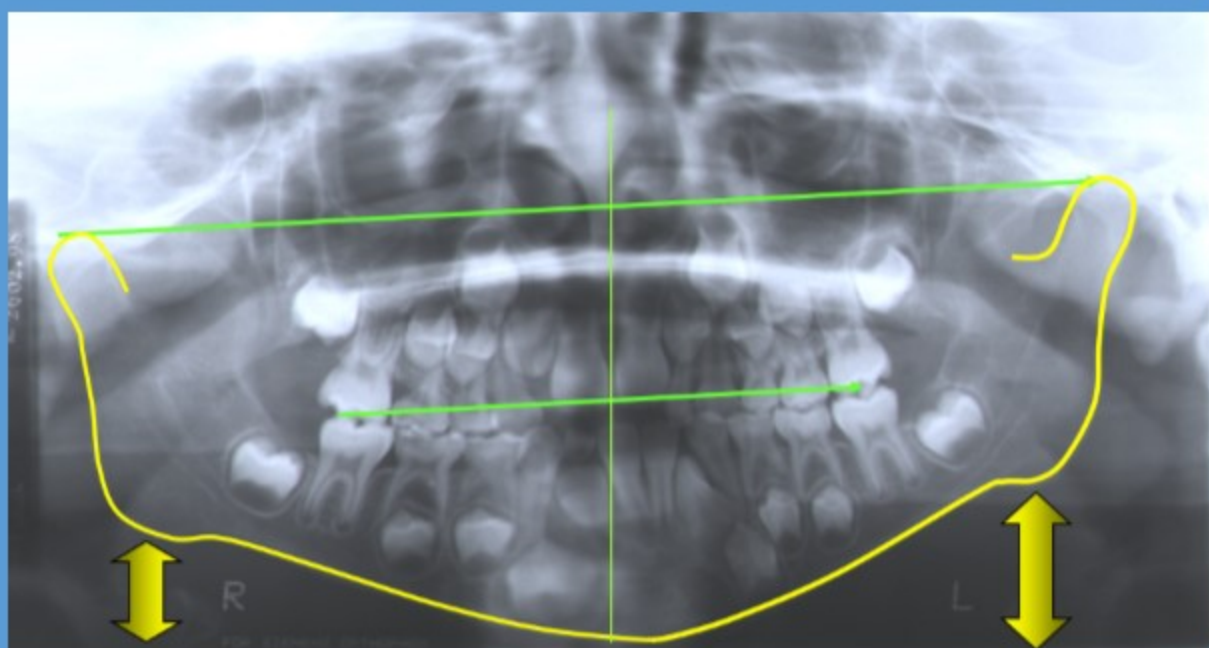


CABECEO



ROLIDO

ROTACIÓN



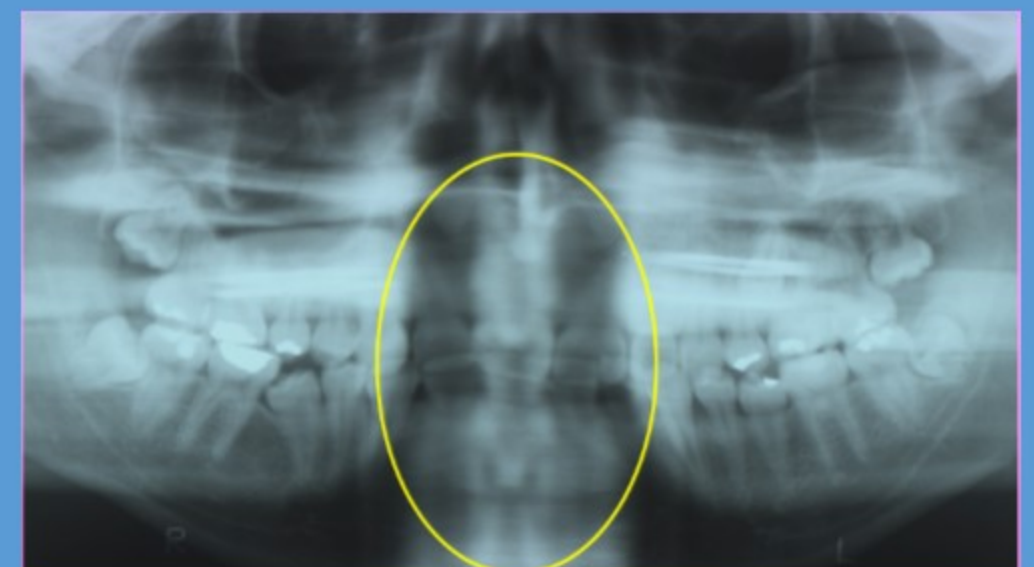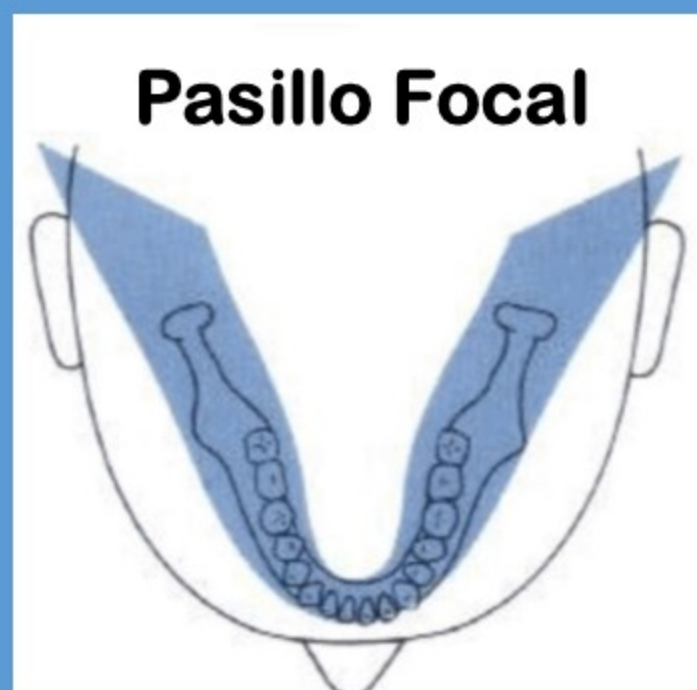
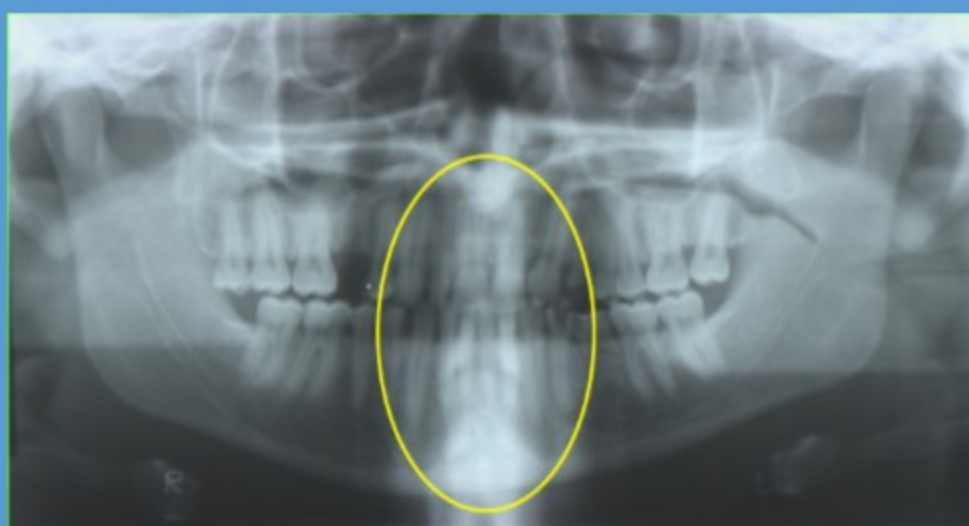El lado derecho del paciente se encuentra en una posición mas baja que su contraparte MANIFESTANDO UNA APARENTE ASIMETRÍA OSEO-DENTARIA INEXISTENTE.

El lado derecho del paciente se proyecta más pequeño (comprimido) que el lado izquierdo que se presenta alargado y difuso

POSICIÓN RESPECTO DEL PASILLO FOCAL

ADELANTADA

RETRASADA



Piezas anteriores finas y largas

Piezas anteriores anchas y cortas

Dra. [redacted] - Dra. [redacted]
 Dra. [redacted] - Dra. [redacted]